Die Wirbelsäulen-Ampel – ein Instrument zur Früherkennung von Wirbelsäulendeformitäten bei Cerebralparesen (CP)

Patienten mit Cerebralparese, insbesondere der GMFCS Level 4 und 5 entwickeln häufig eine Wirbelsäulendeformität – insbesondere eine Skoliose. Die Diagnose wird vielfach erst spät gestellt und/oder notwendige Behandlungsschritte werden verzögert eingeleitet. Die Folgen sind schwerwiegend und vielfältig, letztendlich führen sie zu einer erheblichen zusätzlichen Beeinträchtigung der Lebensqualität dieser Patienten. Aus diesem Grund kommt der Früherkennung ein hoher Stellenwert bei. Vom Netzwerk Cerebralparese e. V. wurde in Zusammenarbeit mit der Vereinigung für Kinderorthopädie eine Wirbelsäulen-Ampel entwickelt. Deren Ziel ist das Augenmerk der behandelnden Ärzten und Therapeuten auf die Wirbelsäule zu lenken. Anhand der Kriterien „Funktionslevel nach GMFCS" und „Ergebnis klinische Untersuchung" kann dem Patienten eine Ampelfarbe zugeordnet werden. „Grün" führt zu einem Kontrollintervall von 1 Jahr, „gelb" von 6 Monaten und „rot" zu einer zeitnahen Vorstellung beim Kinder-, Neuro- oder spezialisierten Wirbelsäulenorthopäden.

Dr. Daniel Herz

Priv.-Doz. Dr. Urs von Deimling

Dr. Björn-C. Vehse

Carol Hasler

Prof. Dr. Ralf Stücker

Prof. Dr. Bettina Westhoff

Bei der Cerebralparese (CP) handelt es sich um ein Erkrankungsbild, dem eine nicht progrediente Schädigung des Gehirns in der prä-, peri- oder postnatalen Phase zu Grunde liegt. Neben anderen Symptomen bestehen maßgeblich Beeinträchtigungen der motorischen Fähigkeiten. Ca. 2-3 Kinder von 1000 Lebendgeburten sind betroffen [1]. CP geht einher mit dem Verlust der selektiven motorischen Steuerungsmechanismen, der Muskeltonus ist verändert – meist spastisch, seltener dyston oder ataktisch. Typischerweise kommt es zu einer muskulären Dysbalance zwischen den Agonisten und Antagonisten um ein Gelenk. In Abhängigkeit vom Schweregrad sind die funktionellen Auswirkungen unterschiedlich und werden heute standardmäßig nach dem Gross Motor Function Classification System (GMFCS) klassifiziert [6,16]. Ursprünglich wurde die Klassifizierung nach Altersgruppen getrennt durchgeführt. Im klinischen kinderorthopädischen Alltag wird aber auch häufig ab dem Kleinkindalter die folgende vereinfachte Einteilung genutzt [6, 26] (Tab. 1).

Ziel sämtlicher therapeutischer Konzepte ist das Erreichen der bestmöglichen Funktion, der maximalen Partizipation und bestmöglichen Integration, sowie Lebensqualität.

In den vergangenen 20 Jahren wurde der zentralen Rolle des Hüftgelenkes bei Patienten mit Cerebralparese viel Beachtung geschenkt. Es ist bekannt, dass sich bei 35% der Betroffenen eine Hüftdezentrierung entwickelt [23], wobei die Inzidenz unmittelbar mit dem Schweregrad korreliert: bei Patienten mit GMFCS Level 1 zeigt sich eine Dezentrierung äußerst selten, während bei Patienten mit GMFCS Level 5 die Rate bei fast 90 % liegt.

1994 wurde zunächst in Süd-Schweden ein Präventionsprogramm (CPUP) etabliert [4], das direkt nach Stellung der Diagnose „Cerebralparese" regelmäßige klinische und radiologische Kontrollen der Hüftgelenke unter konsequenter Anwendung einer „Hüftampel" garantiert. Schon bei einer beginnenden Dezentrierung können hierdurch frühzeitig konservative und/oder operative Maßnahmen eingeleitet werden, um eine Hüftluxation zu vermeiden. Mit diesem Programm konnte in Skandinavien die Inzidenz der Hüftluxation in den ersten zehn Jahren des Projektes statistisch hochsignifikant von 8 % auf unter 0,5 % reduziert werden [2,5]. In den letzten zehn Jahren wurde überhaupt keine Hüftluxation mehr diagnostiziert [3].

In Deutschland wurde die „Hüftampel" [8] aufgegriffen, modifiziert, 2009 im Rahmen des interdisziplinären Cerebralparese-Experten-Treffens (ZEBRA-Meeting) in München konsentiert und 2011 publiziert [10]. Die dreistufige Ampel ermöglicht es dem behandelnden Arzt anhand einfacher radiologischer Kriterien zu entscheiden, ob ein Risiko für eine Hüftluxation besteht und damit eine Betreuung durch einen Kinderorthopäden indiziert ist. Durch Verbreitung der „Hüft-Ampel" konnte in den vergangenen zehn Jahren auch in Deutschland eine erhöhte Sensibilisierung für die Problematik „Hüftluxation" mit all ihren Auswirkungen auf Funktion und Lebensqualität erzielt werden.

Auch wenn in Deutschland bislang kein systematisches Surveillance-Programm etabliert werden konnte, wird die Hüftampel in vielen spezialisierten Zentren angewendet. In Analogie zu den nachgewiesenen Erfolgen in Skandinavien ist davon auszugehen, dass die Rate der frühzeitig erkannten Hüftdezentrierungen auch hierzulande gestie-

Level 1	Frei gehfähig, leichte Beeinträchtigung bezüglich Ganggeschwindigkeit, Balance und Koordination.	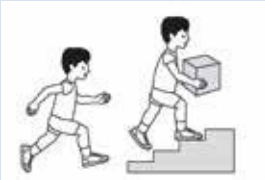
Level 2	Frei gehfähig, Schwierigkeiten auf unebenem Boden. Festhalten bei Treppenauf-/Treppenabsteigen.	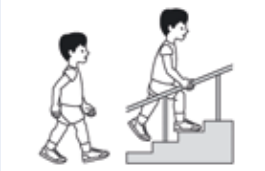
Level 3	Gehen mit Gehhilfe, UA-Gehstützen, Rollator, für längere Strekken Aktivrollstuhl.	
Level 4	Nicht gehfähig, Gewichtsübernahme bei Transfers, Rollator allenfalls für Übungszwecke.	
Level 5	Nicht gehfähig, keine funktionell einsetzbare Gewichtsübernahme, keine Willkürkontrolle, vollständige Pflegebedürftigkeit.	

Tab. 1: Gross Motor Function Classification System (Pictogramme mit freundl. Genehmigung Prof. Florian Heinen, München)

gen ist, wodurch mehr Kinder rechtzeitig – also bevor es zu einer vollständigen Hüftluxation gekommen ist – einer suffizienten Therapie zugeführt werden konnten.

Unterschätztes Problemfeld Wirbelsäule

Obwohl Wirbelsäulendeformitäten (Skoliose, Kypho-Skoliose, Kyphose) bei Patienten mit CP häufig auftreten und mit relevanten funktionellen Einschränkungen vergesellschaftet sein können, steht die Wirbelsäule zu wenig im Fokus der ärztlichen Aufmerksamkeit.

Die Angaben zur Inzidenz von Wirbelsäulendeformitäten schwanken in der Literatur erheblich und reichen bis zu nahezu 100 % – abhängig von Alter, Risikoprofil und Definition [9, 11, 20]. Eindeutig nachweisbar ist eine Abhängigkeit des Skolioserisikos von der funktionellen Beeinträchtigung ähnlich der Hüftluxation: Während Skoliosen bei Patienten mit GMFCS-Level 1 und 2 eher selten sind, liegt die Inzidenz bei Patienten mit GMFCS-Level 4 und 5 über 50% [17]. Patienten mit bilateraler CP sind in aller Regel deutlich häufiger von einer Skoliose betroffen als Kinder mit einer unilateralen CP [21]. Bei diesen Patienten zeigt sich oft eine erhebliche Progredienz der Deformität, insbesondere während des präpubertären Wachstumsschubes – aber auch nach Wachstumsabschluss [12, 20].

Neben einem hohen GMFCS-Level sind als weitere Risikofaktoren das Vorliegen einer Hüftluxation und eine Seitverkippung des Beckens in der Frontalebene („Pelvic tilt“) zu identifizieren [14].

Skoliosen vermindern die Lebensqualität und führen zu Komplikationen

Bedingt durch die Kombination von motorisch-koordinativen Defiziten, muskulärer Schwäche und Dysbalancen entwickelt sich aus einer zunächst dynamischen Fehlhaltung eine zunehmend rigide strukturelle Deformität der Wirbelsäule. Diese führt mit zunehmender Ausprägung zu progredienten funktionellen Einschränkungen, z. B. des aufrechten und ausdauernden Sitzens als Voraussetzung für viele Aktivitäten, des suffizienten Einsatzes von Armen und Händen sowie der Kopfkontrolle als Basis der Kommunikation und Partizipation. Eine fortschreitende Wirbelsäulendeformität erschwert zunehmend die Möglichkeiten der passiven Vertikalisierung, z. B. im Stehständer. Die Stabilisierung des Rumpfes durch orthopädietechnische Maßnahmen wie Korsette und Sitzschalen wird immer aufwendiger und problematischer.

Eine progrediente Skoliose bedingt eine zunehmende Einschränkung der respiratorischen Kapazität, die sich im fortgeschrittenen Stadium in einer erhöhten Rate pulmonaler Infekte manifestiert. In diesem Stadium sind die Patienten häufig nicht mehr operationsfähig. Bei sehr ausgeprägten Skoliosen kann die respiratorische Insuffizienz sogar lebensbegrenzend sein.

Klinisch relevant ist außerdem das costo-iliacale Impingementsyndrom bei schweren Skoliosen. Durch ein Aufstützen der Rippen am Beckenkamm entstehen massive Schmerzen [27]. Diese Symptomatik zeigt sich insbesondere unter Einfluss der Schwerkraft beim Sitzen und Stehen.

Auf Grund dieser gravierenden klinischen Auswirkungen hochgradiger Wirbelsäulendeformitäten ist eine frühzeitige Diagnosestellung und Einleitung einer suffizienten Therapie dringend erforderlich.

Sind CP-Patienten durch eine hochgradige Skoliose erheblich beeinträchtigt, kann die Lebensqualität durch eine operative Aufrichtung verbessert werden [13, 15, 22]. Dies deckt sich mit der langjährigen Erfahrung des Autors (vD) auf Basis von mehreren hundert durchgeführten operativen Interventionen bei neuromuskulären Skoliosen. Hervorzuheben sind insbesondere eine postoperativ verbesserte Sitzposition, längere Sitztoleranz, verbesserte Nahrungsaufnahme sowie Kopfkontrolle und dadurch eine aktivere Teilhabe am Leben. Diese Einschätzung fußt insbesondere aus den Rückmeldungen der Eltern bzw. Bezugsbetreuern.

Sind Früherkennung und rechtzeitige Therapie effektiv?

Rutz et al. [19] konnten bei 21 Kindern und Jugendlichen mit spastischer bilateraler Cerebralparese zeigen,

dass eine Korsettversorgung zu einer signifikanten Reduktion des lumbalen Cobb-Winkels führt.

Eine weitere Erhebung von Terjesen et al. [25] stellte heraus, dass diejenigen Patienten, die bereits initial eine sehr gute Aufrichtung nach Anpassung eines Korsetts zeigten, besonders von der konservativen Therapie profitieren und eine signifikant geringere Progression im Verlauf aufweisen.

Andere Autoren bewerten jedoch das Potenzial konservativer Maßnahmen skeptisch [11] und bezweifeln, dass dadurch die Progression einer Wirbelsäulendeformität beeinflusst werden kann.

Wie sieht es in Deutschland aktuell aus?

In Deutschland machen Neuro-, Kinder- und Wirbelsäulenorthopäden die Erfahrung, dass Wirbelsäulendeformitäten bei Patienten mit CP häufig zu spät und oft überhaupt nicht erkannt bzw. therapiert werden: Regelmäßig werden Kinder erst mit bereits extrem fortgeschrittenen Skoliosen und Wirbelsäulendeformitäten vorgestellt. Dann ist eine Verbesserung mit konservativen Therapiemaßnahmen nicht mehr zu erzielen; eine operative Korrektur ist aber auch nur noch unter großem chirurgischem Aufwand mit deutlich erhöhtem Operationsrisiko möglich. In manchen Fällen ist die Deformität dann schon so rigide, dass nur noch eine Teilkorrektur möglich ist, oder die funktionellen Auswirkungen sind so weit fortgeschritten, dass aufgrund der respiratorischen Insuffizienz eine operative Aufrichtung überhaupt nicht mehr vertretbar ist.

Es besteht Handlungsbedarf!

Das Netzwerk Cerebralparese e. V., das ein langfristiges, vollständiges, auf internationalen Standards und Leitlinien beruhendes modulares Versorgungsmodell entwickelt hat [24], sieht aufgrund der beschriebenen erheblichen Auswirkungen einer Skoliose einen dringenden Handlungsbedarf.

Es bestand Konsens, ähnlich der Hüftampel eine Wirbelsäulen-Ampel zu entwickeln, die folgende Kriterien erfüllen sollte:

- rechtzeitige Erkennung derjenigen Patienten durch Kinderärzte und Therapeuten, die für eine Wirbelsäulendeformität gefährdet sind und eine zeitnahe fachorthopädische Vorstellung unbedingt benötigen
- einfache, schnelle Anwendbarkeit.

Hierzu soll ein Instrument etabliert werden, das sicher stellt, dass:

- eine standardisierte klinische Untersuchung der Wirbelsäule bei jeder ärztlichen Routinekontrolle vorgenommen wird und
- bei klinischer Auffälligkeit frühzeitig die Weiterleitung zum Orthopäden, im Idealfall zum Kinder- oder Wirbelsäulenorthopäden, erfolgt.

Auf diesem Wege sollen schwerste, nicht mehr therapeutisch zu beherrschende Deformitäten vermieden werden können.

Die Wirbelsäulen-Ampel

Von den Mitgliedern der Modulgruppe Kinder-/Neuroorthopädie des Netzwerk Cerebralparese e. V. wurde in Zusammenarbeit mit dem Arbeitskreis Kindliche Wirbelsäule der Vereinigung für Kinderorthopädie (VKO)eine Wirbelsäulen-Ampel entwickelt, die primär ein Instrument für betreuende Ärzte und Physiotherapeuten sein soll [7].

Die Ampel (Abb. 1) basiert auf der Zuordnung des Patienten zu einem funktionellen Schweregrad nach der GMFCS-Klassifikation (Tab. 1) sowie einer einfachen klinischen Untersuchung. Sie kann ab dem 3. Geburtstag angewandt werden.

Die Untersuchung erfolgt grundsätzlich im Sitzen – auch beim stehfähigen Patienten. Hierdurch werden die Einflüsse einer funktionellen und/oder reellen Beinlängendifferenz ausgeschlossen. Beurteilt wird die Stellung der Wirbelsäule beim aufrechten Sitz. Ist ein Patient aus eigener Kraft nicht sitzfähig, so sollte eine Hilfsperson soweit Stütze geben, dass eine Vertikalisierung gerade eben möglich ist.

Dabei soll – besonders in der Frontalebene – auf eine Verkippung des Beckens geachtet werden (pelvictilt). Durch gleichzeitiges Tasten beider Beckenkämme kann ein Niveau-Unterschied erkannt werden. Wird eine Verkippung vermutet, ist diese leicht zu objektivieren, indem die flache Hand beim sitzenden Patienten unter beide Sitzbeinhöcker geschoben wird. Bei relevantem „pelvictilt“ ist die Druckverteilung links zu rechts nicht symmetrisch. Auf das Vorliegen einer langbogigen Kyphose (Globalkyphose) ist zu achten.

Anschließend beugt sich der Patient im Sitzen nach vorne. Es wird beurteilt, ob ein Rippenbuckel oder ein Lendenwulst vorliegen. Diese werden durch eine Zwangsrotation der Wirbelkörper verursacht und beweisen eine Skoliose (Abb. 2 und 3).

Aufgrund der Parameter „funktioneller Schweregrad nach GMFCS-Klassifikation“ und dem „Ergebnis klinische Untersuchung“ ist eine Zuordnung zu den Ampelfarben grün – gelb – rot möglich.

Dabei bedeutet:

- **Grün:** Es liegen keine Risikofaktoren für die Entwicklung einer Wirbelsäulendeformität vor. Eine klinische Kontrolluntersuchung durch das betreuende Behandlungsteam sollte 1x/Jahr erfolgen.
- **Gelb:** Es liegen keine klinischen Zeichen für eine Skoliose vor, aber durch das erhöhte Risiko bei GMFCS-Level 3 sollte eine klinische Kontrolluntersuchung durch das betreuende Behandlungsteam 2x/Jahr erfolgen.
- **Rot:** Es bestehen klinische Auffälligkeiten im Bereich der Wirbelsäule und/oder das Risiko ist per se durch Vorliegen eines GMFCS-Level von 4 oder 5 stark erhöht. Hier ist eine Vorstellung beim Kinder-, Neuro- oder Wirbelsäulenorthopäden zeitnah geboten.

Wirbelsäulen-Ampel

(Anwendung ab 3. Geburtstag)

Vereinigung für Kinderorthopädie

Netzwerk Cerebralparese e.V.

Klinische Untersuchung:

(wenn möglich im Sitzen)

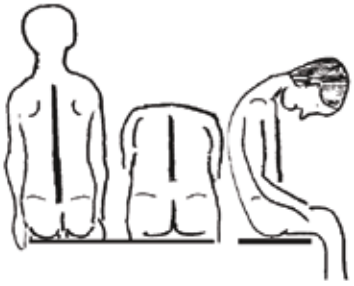

- Keine Rumpfasymmetrie
- Kein Rippenbuckel / Lendenwulst im Vorbeugetest
- Keine Beckenverkippung (Pelvic tilt)

GMFCS I + II: klinische Kontrolle 1x/Jahr

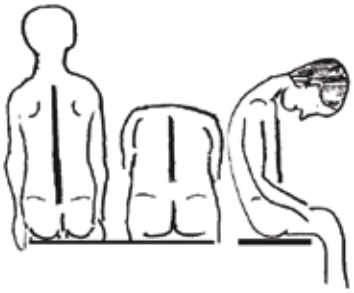

- Keine Rumpfasymmetrie
- Kein Rippenbuckel / Lendenwulst im Vorbeugetest
- Keine Beckenverkippung (Pelvic tilt)

GMFCS III: Klinische Kontrolle 2x/Jahr

- Ein- oder mehrbogige Skoliose
- Rippenbuckel
- Lendenwulst
- Pelvic tilt (im Sitzen/ im Stehen)
- ausgeprägte Hypotonie + Kyphose

Orthopädische Vorstellung:

- Bei klinischer *Auffälligkeit*
- *GMFCS IV / V*

*Röntgenuntersuchung **durch Orthopäden** unter den im „Netzwerk Cerebralparese e.V." ausgearbeiteten standardisierten Qualitätskriterien*

Risikofaktoren:

⇨ Schweregrad der CP:

- *GMFCS III: erhöhtes Skoliose-Risiko*
- *GMFSC IV+V: > 50% Skoliose-Risiko (rollstuhlpflichtige Patienten)*

⇨ *Frühe Skoliose-Entwicklung vor 5. Geburtstag (Early-Onset-Skoliosen): schlechte Prognose*

⇨ *Präpubertäre Entwicklungsphase, spastische bilaterale CP*

Entwickelt von der Modulgruppe Neuroorthopädie / Netzwerk Cerebralparese e.V. in Zusammenarbeit mit dem AK Wirbelsäule der VKO (Version 19.06.16)

Abb. 1: Die Wirbelsäulen-Ampel

Abb. 2: Thorakal linkskonvexe Skoliose im Sitzen. Man beachte auch den Scapula- und Schulterhochstand links.

Abb. 3: Rippenbuckel links beim Vorbeugetest als Zeichen einer thorakal linkskonvexen Skoliose

Risikofaktoren

Neben funktionellem Schweregrad nach GMFCS gibt es weitere Faktoren, die das Risiko für eine Skoliose bzw. deren Progression erhöhen, die aber keinen direkten Eingang in das Ampel-System gefunden haben. Die Kenntnis dieser Faktoren ist wichtig und sollte ggf. die Untersuchungshäufigkeit erhöhen.

Dazu zählen:

- sehr frühe Skolioseentwicklung, also vor dem 5. Geburtstag („Early-onset-Skoliose"): Risiko der raschen Progredienz mit schlechter Prognose auch bei adäquater Therapie [18]
- ausgeprägte Globalkyphose bei Rumpfhypotonie: Risiko einer raschen Progression, da die Wirbelsäule besonders schlecht muskulär stabilisiert wird
- präpubertäres Alter: Risiko der beschleunigten Progression durch den hormonell eingeleiteten Wachstumsschub
- Bilaterale CP korrelieren mit einem höheren Skolioserisiko als unilaterale CP [10]

Erstaufnahme in 2 Ebenen
Grundsätzlich Wirbelsäulen-Ganzaufnahme mit Abbildung vom zervikooccipitalen bis zum lumbosakralen Übergang
wenn möglich Aufnahme unter Einfluss der Schwerkraft, das heißt im Stehen, sonst im Sitzen, ggf. in röntgenstrahlendurchlässigem Stuhl
Falls Patient nicht steh- oder sitzfähig ist, Unterstützung durch Hilfsperson, aber ohne passive Aufrichtung
Film-Detektorabstand 3 m
Streustrahlenraster, Rasterkassette (Viellinienraster)
Seitaufnahme erst nach Ansicht der ap-Aufnahme durch die MTA: Konvexe Seite der Hauptkrümmung sollte am Detektor/Film anliegen

Tab. 2: Auswahl an Qualitätskriterien für eine Ganzaufnahme der Wirbelsäule nach Netzwerk Cerebralparese e. V.

Warum keine radiologischen Kriterien?

Die im Netzwerk Cerebralparese e. V. konsentierten Anforderungen an den Standard einer Röntgenaufnahme der Wirbelsäule beim CP-Patienten (siehe Tab. 2) sind deutlich komplexer als bei einer Röntgenaufnahme des Beckens zur Beurteilung der Hüften. Diese Bildgebung kann in der Regel nur in Spezialabteilungen zufriedenstellend durchgeführt werden. Der klinische Alltag zeigt, dass zu viele Röntgenaufnahmen angefertigt werden, die diese Qualitätskriterien nicht erfüllen. Damit sind diese Aufnahmen für eine Deformitätenbeurteilung der Wirbelsäule nicht verwertbar. Dies ist aus strahlenhygienischer Sicht nicht akzeptabel.

Aussichten

Aktuell wird eine Praxiserprobung der Wirbelsäulenampel durch ausgewählte neuropädiatrische Einrichtungen in Kooperation mit der Gesellschaft für Neuropädiatrie vorbereitet. Um eine Evaluation zu ermöglichen wurde ein Fragebogen für die behandelnden Kinderärzte und Therapeuten entwickelt, der die Praxistauglichkeit bewertet und objektiviert. Die Ergebnisse werden im Rahmen des Netzwerk Cerebralparese e. V. in der Arbeitsgruppe Kinderorthopädie ausgewertet, um die Wirbelsäulen-Ampel gemäß des klinischen Bedarfs zu optimieren.

Fazit für die Praxis

1. Patienten mit Cerebralparese – insbesondere ehemalige Frühgeborene – bedürfen einer regelmäßigen Kontrolle für Statik und Wachstum der Wirbelsäule.
2. Die deutschen Kinderorthopäden schlagen hierzu eine Wirbelsäulenampel vor, mit der ein Kind rasch und praxisnah beurteilt werden kann.
3. Mit dieser Wirbelsäulenampel kann die Versorgung der Kinder in Zusammenarbeit von Praxispädiatrie, Kinderorthopädie, Kinderneurologie und Sozialpädiatrie erleichtert und verbessert werden.

Die Wirbelsäulenampel sollte tägliches Praxisinstrument sein.

Danksagung

Wir bedanken uns bei den Mitgliedern der Modulgruppe Neuroorthopädie des Netzwerks Cerebralparese e. V. für die konstruktive Zusammenarbeit und die fruchtbaren Diskussionen, die zur Erarbeitung der Wirbelsäulen-Ampel maßgeblich beigetragen haben (in alphabetischer Reihenfolge): Dr. Kell Behrens, Bad Neuenahr; PD Dr. Urs von Deimling, St. Augustin; Dr. Daniel Herz, Arnstadt; Dr. Melanie Horter, Münster; Reza Pasha, Krefeld; PD Dr. Richard Placzek, Bonn; Dr. Tamara Seidl, Bielefeld; Dr. Björn-C. Vehse, Siegen; Prof. Dr. Bettina Westhoff, Düsseldorf.

Literatur bei den Verfassern

Interessenkonflikt: Text folgt, Text folgt

Korrespondenzautor:
Dr. med. Daniel Herz
Klinik für Kinderorthopädie
Marienstift Arnstadt
Wachsenburgallee 12, 99310 Arnstadt
Tel.: 03628/ 720 480
E-Mail: herz@ms-arn.de

Red.: Heinen

Suchen Sie als niedergelassener Pädiater für Ihre Praxis:

eine Vertretung | einen Weiterbildungsassistenten | einen Nachfolger | einen Praxispartner

oder suchen Sie als angehender bzw. ausgebildeter Pädiater:

eine Vertretungsmöglichkeit | eine Weiterbildungsstelle | eine Praxis/Gemeinschaftspraxis bzw. ein Jobsharingangebot

www.paediatrieboerse.de

DIE kostenlose Stellenbörse ausschließlich für Pädiater

– Melden Sie sich mit Ihrem DocCheck-Passwort an (Registrierung über www.doccheck.com)
– Erstellen Sie Ihre eigene Anzeige
– Stöbern Sie durch alle Gebote und Gesuche

Die Geschäftsstelle ist Ihnen gern bei der Erstellung Ihrer Anzeige behilflich!

Zentraler Vertreternachweis

In dieser Datenbank führt die Geschäftsstelle kontinuierlich:

– Gesuche und Gebote von BVKJ-Mitgliedern: (Urlaubs-)Vertretung, Weiterbildungsstellen, Praxisübernahme, Anstellung, Jobsharing

Formulare zur Erstellung einer Anzeige auf www.paediatrieboerse.de oder Aufnahme in den Zentralen Vertreternachweis erhalten Sie bei der

Geschäftsstelle des Berufsverbandes der Kinder- und Jugendärzte e. V., Mielenforster Str. 2, 51069 Köln

Tel.: 02 21 / 68 90 90, Fax: 02 21 / 68 32 04

E-Mail: bvkj.buero@uminfo.de