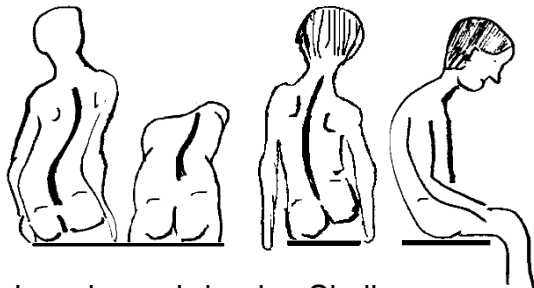


# Wirbelsäulen-Ampel

(Anwendung ab 4. Lebensjahr)

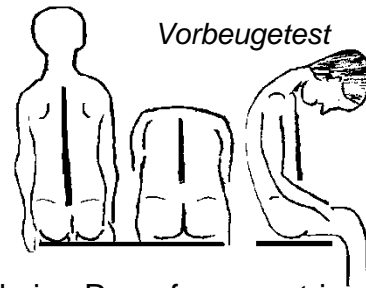
## Klinische Untersuchung (wenn möglich im Sitzen):

### auffällig:

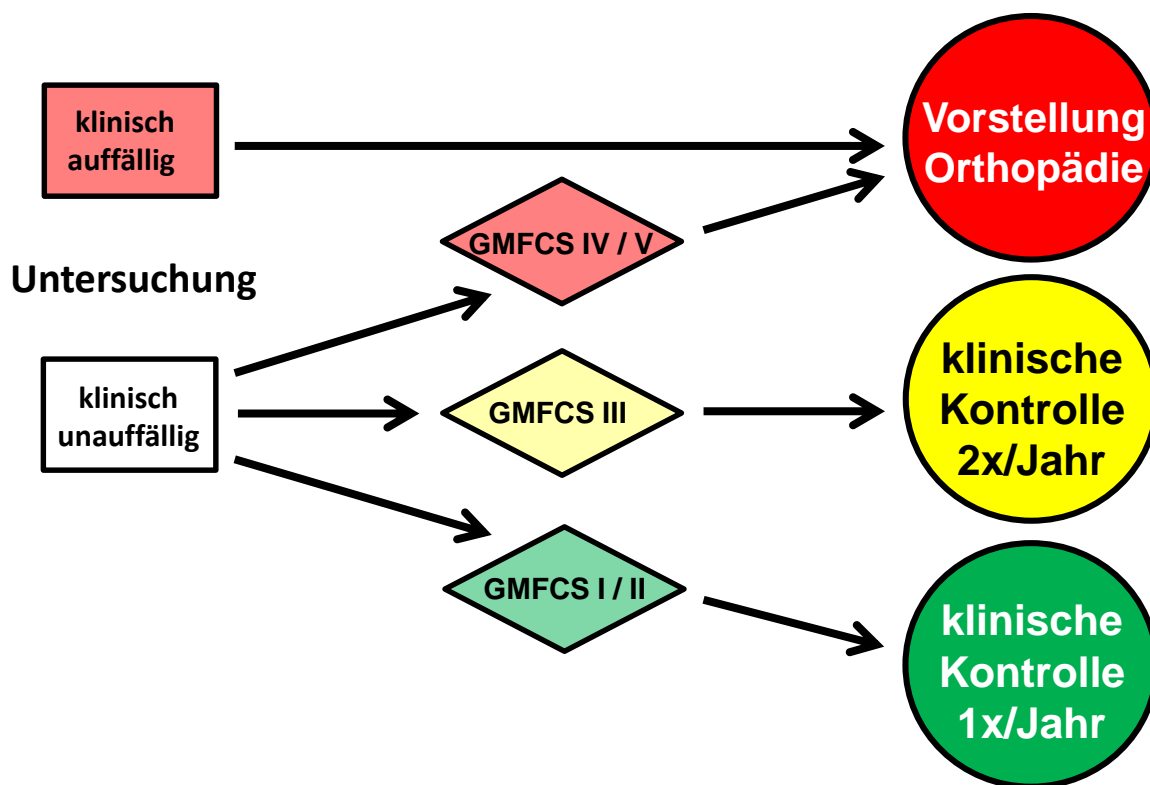


- ein- oder mehrbogige Skoliose
- Rippenbuckel / Lendenwulst
- Pelvic tilt (Beckenkipfung) im Sitzen
- ausgeprägte Hypotonie + Kyphose

### unauffällig:



- keine Rumpfasymmetrie
- kein Rippenbuckel / Lendenwulst im Vorbeugetest
- kein Pelvic tilt (Beckenkipfung)



Röntgenuntersuchung **durch die Orthopädie** nach den im „Netzwerk Cerebralparese e.V.“ ausgearbeiteten standardisierten Qualitätskriterien

### Risikofaktoren:

- Schweregrad der CP: - ab GMFCS III: erhöhtes Skoliose-Risiko  
- GMFCS V: > 70% Skoliose-Risiko (rollstuhlpflichtige Patienten)
- Frühe Skoliose-Entwicklung vor 6. Lebensjahr (Early onset Skoliosen): schlechte Prognose
- Präpubertäre Entwicklungsphase (Wachstumsschub), spastische bilaterale CP